

This is the peer reviewed version of the following article:

Gli adenomi bronchiali a sede periferica: analisi di una casistica e considerazioni clinico-terapeutiche / Lodi, Renzo; Bondioli, A; Morandi, Uliano; Lavini, C; Romano, A; Fontana, G; Tazzioli, Giovanni; Pellegrino, M.. - In: BOLLETTINO DELLA SOCIETÀ MEDICO-CHIRURGICA DI MODENA. - ISSN 0366-3434. - 79:(1979), pp. 7-11.

*Terms of use:*

The terms and conditions for the reuse of this version of the manuscript are specified in the publishing policy. For all terms of use and more information see the publisher's website.

05/05/2026 16:27

(Article begins on next page)

## GLI ADENOMI BRONCHIALI A SEDE PERIFERICA: ANALISI DI UNA CASISTICA E CONSIDERAZIONI CLINICO-TERAPEUTICHE

R. Lodi - A. Bondioli - U. Morandi - C. Lavini - A. Romano - G. Fontana - G. Tazzioli -  
M. Pellegrino \*

Università degli Studi di Modena

Cattedra di Semeiotica Chirurgica e Divisione di Chirurgia Toraco-Polmonare

Direttore: Prof. R. Lodi

Istituto di Tisiologia e Malattie dell'Apparato Respiratorio \*

Direttore Inc.: Prof. A. Bisetti

### Riassunto

Gli Autori, prendendo spunto da cinque casi di « Adenoma Bronchiale a sede periferica » capitati alla loro osservazione, ne delineano le caratteristiche clinico-diagnostiche ed i problemi di tipo prognostico-terapeutico. Concludono sottolineando, d'accordo con gli orientamenti della letteratura più recente, che la terapia più idonea è rappresentata da una exeresi chirurgica alargata.

Fino al 1947 si riteneva che l'adenoma bronchiale avesse come sede preferenziale la trachea, i bronchi principali e lobari.

Nello stesso anno Mayer e Ficher descrissero per primi 5 casi di adenoma bronchiale a sede atipica, cioè periferica (ABP).

Altri casi sono stati descritti successivamente da Mahon e Forsee (1950), da Preedlauder e coll. (1950), Pezzuoli (1957), Zellos (1962), Arullani e coll. (1963), Besa e coll. (1969), Salver (1975), Fabretto (1976), Deodato e coll. (1979).

Sotto il profilo tassonomico si definiscono « centrali » gli adenomi che si impiantano sulla trachea e sui grossi bronchi, e « periferici » quelli situati nei rami bronchiali segmentari e sub-

### Summary

Using as a starting point 5 cases of peripheral bronchial adenoma that they have observed and treated, the authors report their clinical findings and the diagnostic, therapeutic and prognostic problems encountered. As does most of the more recent literature, the authors emphasize the conclusion that the most ideal treatment is a wide surgical excision of the tumor.

segmentari o nei tratti ancora più periferici dell'albero bronchiale. Le forme periferiche risultano meno frequenti rispetto alle centrali, presentando in confronto a queste ultime un'incidenza variabile dal 5 al 15% (Besa e coll. 1969). L'età di maggior incidenza delle forme periferiche è sui 50-60 anni, mentre gli adenomi centrali si manifestano sui 35-45 anni. Non mancano tuttavia segnalazioni di casi osservati in altre età: pazienti di 25 anni (Rollo, 1954) e di 92 anni (Benedict, 1968). L'adenoma periferico ha infine tendenza a colpire in prevalenza il sesso maschile (Felton e coll., 1953).

Le forme periferiche sono neoplasie potenzialmente maligne (Picardi, 1963) o addirittura maligne fin dall'inizio, come sostiene Gullino (1970). Il volume è variabile da una ciliegia ad una

arancia. L'accrescimento è generalmente extrabronchiale e ciò rende ragione dell'assenza di manifestazioni cliniche per lungo tempo. Dal punto di vista istologico, l'adenoma bronchiale periferico, è per lo più di tipo *carcinoide*, con caratteristica struttura solida trabecolo-alveolare, raramente a struttura adeno-papillare. Altro istotipo meno frequente è il *cilindrroma*. La forma mucoepidermoide non è mai stata descritta nelle neoplasie a localizzazione periferica.

#### *Aspetti clinici, diagnostici e terapeutici*

Mentre l'adenoma bronchiale centrale si manifesta con segni clinici di tipo broncostruttivo, l'adenoma periferico ha un quadro clinico meno eclatante. I sintomi facoltativi ed incostanti che più frequentemente si incontrano sono: piccole emoftoe, algie della parete toracica, tosse senza caratteristiche specifiche, a volte episodi febbrili. La sindrome da iperserotoninemia osservata nei carcinoidi intestinali o bronchiali centrali non è finora stata riscontrata nei casi di adenomi bronchiali periferici riportati in letteratura.

La diagnosi precoce, dato il lento sviluppo e la scarsa sintomatologia nella evoluzione della neoplasia, è quasi sempre fortuita. Il quadro radiologico è strettamente dipendente dalla localizzazione della neoplasia: si distingue una forma periilare ed una periferica in senso stretto. In genere il tumore si presenta come un'opacità disomogenea, ovalare e lobulata, situata in pieno parenchima polmonare (figg. 1 e 2), con immagini a volte tipo « coin lesion » di diametro variabile, associate spesso a distelestasie polmonari.

La presenza di calcificazioni nel contesto della neoplasia ed il progressivo aumento della massa a cui non corrisponde la comparsa di una sintomatologia clinica di rilievo, sono segni indicativi, ma non patognomonici. La stratiografia si dimostra utile per il rilievo

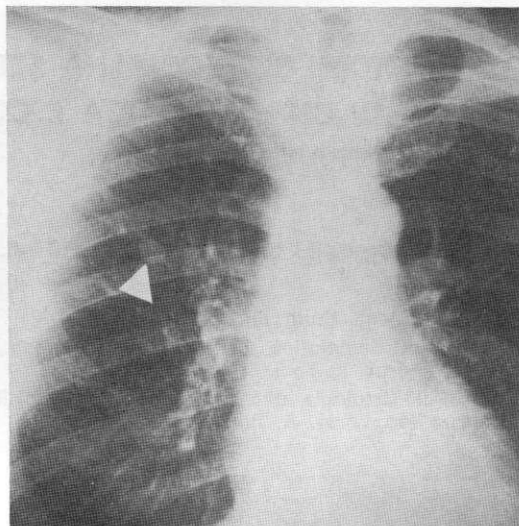


Fig. 1 — Z.L. a. 56. Radiografia standard, in antero-posteriore, del torace, che mette in evidenza, nel lobo superiore destro, un'opacità rotonda a contorni regolari.

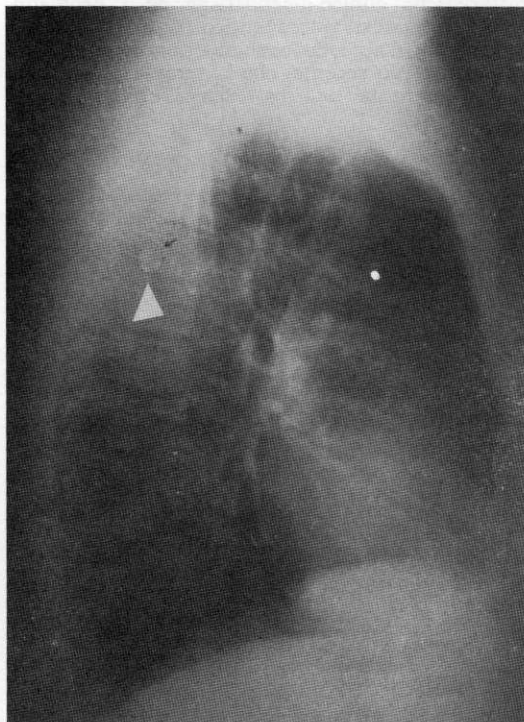


Fig. 2 — Z.L. a. 56. Radiografia standard del torace, in laterale, che meglio evidenzia la radio-opacità rotonda del lobo superiore destro.

di segni differenziali con le neoplasie maligne. La broncografia può mettere in luce irregolarità od ostruzioni delle vie bronchiali minime. La broncoscopia sarà utile nella diagnosi solo se la esplorazione viene completata con il fibroscopio, che consente la visione delle piccole vie aeree. L'uso della Tomografia Assiale Computerizzata è recente.

La diagnosi differenziale deve essere posta con: tubercoloma polmonare, amartoccondroma, cisti da echinococco, cancro broncopolmonare, istoplasmosi e micosi localizzate, chemodectoma, metastasi polmonari di tumori di altri organi. La diagnosi di adenoma bronchiale periferico potrà essere formulata con certezza unicamente al tavolo operatorio, con l'esame istopatologico estemporaneo del pezzo di exeresi, per formulare una precisa indicazione circa la tattica chirurgica da adottare. Comunque la terapia chirurgica è realizzata mediante exeresi ampia e linfadenectomia, e non con semplice tumorectomia, stante la malignità potenziale della neoplasia.

#### *Analisi della casistica personale*

Nel decennio 1969-1979 sono stati operati presso la nostra Divisione, 1516 neoplasie broncopolmonari. Tra queste figurano 30 adenomi bronchiali, pari all'1,8% (Lodi e coll., 1974). Gli adenomi periferici sono stati in numero di 5, pari al 16,6% di tutti gli adenomi bronchiali, e allo 0,32% delle complessive neoplasie polmonari. I 5 pazienti portatori di adenomi bronchiali periferici erano tutti di sesso maschile, di età variabile fra 33, 42, 50, 61, 65 anni rispettivamente. L'abitudine tabagica era presente solo in 2, peraltro discreti fumatori (20 sigarette al dì). Un paziente era etilista cronico.

Nell'anamnesi patologica remota solo in 4 pazienti si sono riscontrati antecedenti broncopolmonari rispettivamente tipo pleurite, bronchite ricorrente, broncopolmonite, pneumotorace.

L'anamnesi patologica prossima in 2 pazienti era del tutto negativa, ed il ricovero venne richiesto in base ai dati di un esame radiologico casuale, negli altri 3 casi la sintomatologia era rappresentata da episodi dispnoici a riposo, da espettorazioni emoftoiche, da tosse secca accompagnata da febbre rispettivamente. L'esame obiettivo non rilevava alterazioni di sorta in 3 dei 5 pazienti; in un paziente era apprezzabile all'obiettività toracica una riduzione della trasmissione del FVT ed una diminuzione del MV in corrispondenza del lobo inferiore di sinistra, in un altro si apprezzava una diminuzione del MV in sede basale destra. Dei vari accertamenti diagnostici, gli esami bioumorali di routine erano

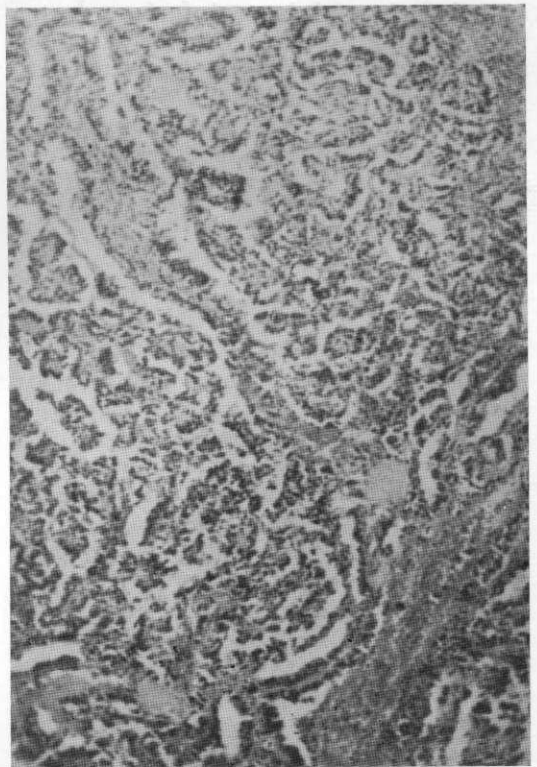


Fig. 3 — Z.L. a. 56. Esame istologico del pezzo asportato: carcinoide adenopapillare con associato un carcinoide trabecolare. (150 x).

pressochè nella norma, come pure lo ECG. L'esame microscopico dell'escreato evidenziava in tutti e 5 i pazienti la presenza di una flora microbica mista senza sviluppo prevalente di specie patogene. L'esame radiologico del torace evidenziava in tutti i pazienti un'opacità in genere rotondeggiante, delle dimensioni medie da una nocciola ad una prugna, a contorni regolari e a densità omogenea; in un solo caso erano apprezzabili calcificazioni all'interno della massa, in un altro infine la opacità tendeva ad avere contorni irregolari con reazione adiacente all'ilo.

In sede di intervento chirurgico, sulla scorta dell'istopatologia estemporanea, in 2 pazienti si effettuò una bilobectomia superiore e media destra, in 3 pazienti una lobectomia superiore sinistra, inferiore sinistra, inferiore destra rispettivamente. L'esame istologico del pezzo di exeresi dava esito a « carcinoides trabecolare » in tutti e 5 i casi (fig. 3). I controlli eseguiti a distanza variabile da 2 a 5 anni hanno messo in evidenza risultati favorevoli in tutti gli operati.

### Conclusioni

A seguito di questa analisi esponiamo sinteticamente i seguenti concetti:

— gli adenomi periferici sono forme rare, tuttavia, nonostante la loro bassa incidenza, il sospetto diagnostico deve essere sempre presente quando sia possibile riscontrare radiologicamente un'immagine radioopaca a contorni netti ed a sede periferica polmonare in un paziente asintomatico o paucisintomatico;

— l'indagine endoscopica dei rami bronchiali ottenuta con il fibroscopio è di utilità diagnostica ben maggiore rispetto a quella che utilizza il broncoscopio rigido;

— la diagnosi di certezza comunque la si potrà avere unicamente con l'esame istologico estemporaneo del pezzo asportato dopo exeresi chirurgica;

— per quanto concerne la terapia, essa è di carattere esclusivamente chirurgico e deve puntare, per assicurare un risultato favorevole a distanza, ad una exeresi allargata con linfadenectomia data la potenziale malignità della neoplasia.

### Bibliografia

- 1) Arrigoni M.G., Woolner L.B., Bernatz P.E. — *Atypical carcinoid tumors of the lung*. J. Thorac. Cardiovasc. Surg.: 64, 413, 1972.
- 2) Arullani A., Moretti M., Petraghani-Ciancarelli F., Santoro E. — *L'adenoma bronchiale periferico*. Chir. Gen.: 12, 327, 1963.
- 3) Arullani A., Moretti M., Petraghani-Ciancarelli F., Santoro E. — *Contributo allo studio dell'adenoma bronchiale periferico*. Min. Pneumol.: 3, 2, 1964.
- 4) Benedict E.B. — *Bronchial adenoma in a ninety-two years old man*. N. Engl. J. Med.: 258, 1157, 1968.
- 5) Besa G., Zanini S., Perusi A., Gagni G., Bufatti P. — *Contributo allo studio dell'adenoma bronchiale a sede periferica*. Chir. Tor.: 6, 485, 1969.
- 6) Bluth J. — *A note on roentgen features of bronchial adenoma of peripheral type*. Radiol.: 68, 193, 1957.
- 7) Corradi G., Gasparetto A., Scagliarini G. — *Aspetti istomorfologici e clinici dell'adenoma bronchiale*. Riv. Anat. Pat. Onc.: 17, 517, 1960.
- 8) Deodato G., Spampinato G., Murabito R., Cicala S., Messina S., Consalvo E. — *Considerazioni clinico terapeutiche sul cosiddetto « adenoma bronchiale a sede periferica »*. Chir. Tor.: 32, 127, 1979.
- 9) Fabretto D.A. — *Per un inquadramento istogenetico dell'adenoma bronchiale*. Chir. Tor.: 199, 4, 1976.
- 10) Felton W.L., Liebow W.W., Lindskog G.E. — *Peripheral and multiple bronchial adenomas*. Cancer: 6, 555, 1953.
- 11) Gullino D., Ferrero P.G. — *Il problema nosologico dell'adenoma bronchiale*. Chir. Tor.: 15, 1, 1962.
- 12) Irvin C., Heimburger N.D., Kilman J.W., Battersby J.S. — *Peripheral bronchial adenomas*. J. Thorac. Cardiovasc. Surg.: 52, 4, 1966.
- 13) Kay S. — *Histologic and histogenetic observations on the peripheral adenoma of the lung*. Arch. Pathol.: 65, 395, 1958.
- 14) Korn D., Benschk R., Liebow W.W., Castelman B. — *Multiple minute pulmonary tu-*

- mors resembling chemodectomas.*  
Ann. J. Pathol.: 37, 641, 1960.
- 15) Lodi R., Bondioli A., Monzali G., Bruni G.C., Curti L., Palmieri B. — *Terapia chirurgica attuale dell'adenoma bronchiale.*  
Min. Chir.: 29, 1174, 1974.
- 16) Oselladore G. — *I cosiddetti adenomi bronchiali.*  
Boll. Soc. Piem. Chir.: 31, 165, 1961.
- 17) Pezzuoli G., Pulin A., Reich M. — *Gli adenomi bronchiali:* 1) Aspetti anatomo-patologici e problemi classificatori. 2) Aspetti clinici e problemi chirurgici.  
Chirurgia: 12, 171, 1957.
- 18) Rollo G.: *Contributo alla conoscenza dello adenoma bronchiale a sede periferica.*  
Bull. Soc. Med.: 131, 1, 1954.
- 19) Santoro E., Ricci C., Moretti M. — *Sulla individualità clinica dell'adenoma bronchiale a sede periferica.*  
Nuntius Radiologicus: 1, 12, 1965.
- 20) Salver D.C., William S., Salver M.D., Egglestone D. — *Bronchial carcinoid tumors.*  
Cancer: 36, 1522, 1975.
- 21) Soga J., Tazawa K. — *Pathologic analysis of carcinoids. Histologic re-evaluation of 62 cases.*  
Cancer: 28, 990, 1971.
- 22) Smith R.A. — *Bronchial carcinoid tumors.*  
Thorax: 24, 43, 1969.
- 23) Turnbull A.D., Huos A.G., Goodner J.T., Beattie E.J. — *The malignant potential of bronchial adenoma.*  
Ann. Thorac. Surg.: 14, 453, 1972.
- 24) Valdoni P. — *I tumori benigni del polmone.*  
I° Simposio al Congresso di Studi Pneumotisiologici, Messina, 6 novembre 1971.