

This is the peer reviewed version of the following article:

Il linfangioma cistico del mediastino. Diagnostica e terapia / Lodi, Renzo; Morandi, Uliano; Tazzioli, Giovanni; Romano, A; Fontana, G; Lavini, C; Bruno, F; Franchini, G.. - In: CHIRURGIA TORACICA. - ISSN 0366-6298. - STAMPA. - 33:(1980), pp. 255-259.

Terms of use:

The terms and conditions for the reuse of this version of the manuscript are specified in the publishing policy. For all terms of use and more information see the publisher's website.

07/05/2026 17:05

(Article begins on next page)

IL LINFANGIOMA CISTICO DEL MEDIASTINO
DIAGNOSTICA E TERAPIA

R. LODI
A. ROMANO
F. BRUNO

U. MORANDI
G. FONTANA

G. TAZZIOLI
C. LAVINI
G. FRANCHINI

RIASSUNTO

Si descrive un caso di linfangioma cistico del mediastino, manifestatosi con dolori toracici e crisi lipotimiche, in età adulta. Se ne discute la probabile etiologia e le cause della sua evolutività tardiva, e l'iter diagnostico differenziale. L'intervento chirurgico consente la diagnosi definitiva ed il trattamento radicale.

SUMMARY

A case of mediastinal cistic lymphangioma is described. Its occurrence in the adult hood and its peculiar symptoms are discussed. The etiology, the delayed clinical evolution and the diagnostic steps are considered. The AA. conclude that the surgical procedure is fundamental for a definitive diagnosis and to achieve a radical treatment.

Il linfangioma è una malformazione congenita del sistema linfatico. La sede della malformazione può essere varia, risultando comunque le localizzazioni craniche, ascellari e latero-cervicali le più frequenti. Sedi rare (Feutz e coll., 1973) sono da considerarsi quelle spleniche, mesenteriche, mediastiniche, della parete toracica, della regione inguinale, delle guance, della lingua, del retroperitoneo, delle ossa e delle estremità. L'incidenza risulta indifferente rispetto al sesso. Nel complesso tale tipo di affezione può considerarsi raro in quanto Anderson (1951) su una casistica di 768 tumori benigni del sistema linfatico raccolti in 15 anni, riscontrava una incidenza pari al 6 % tra le forme linfangiomatose ed igromatose cistiche. Più alta risulta l'incidenza nell'infanzia, ove secondo Ellis (1960) la frequenza raggiunge il 6,9 %.

Casi di linfangioma del dotto toracico con quadro clinico dominato da chilotorace nell'infanzia e nell'adulto, sono stati descritti da Touroff e coll. (1953), Brewer (1955), Maurer (1956), Vincere e coll. (1968).

CLINICA ED ANATOMIA PATOLOGICA

La sintomatologia del linfangioma cistico del mediastino è correlata alla crescita della neoformazione. L'espansione della massa cistica si esplica solitamente verso il cavo pleurico per la minor resistenza che questo offre rispetto alle strutture mediastiniche, per cui la comparsa dei sintomi veri e propri è preceduta da un periodo di latenza più o meno lungo ed asintomatico. Potrà allora notarsi tosse stizzosa, conseguenza di fenomeni irritativi determinati dalla massa, oppure tosse con espettorazione mucosa o mucopurulenta, raramente con striature di sangue, espressione di complicanze infiammatorie polmonari conseguenti ad atelettasia o subatelettasia da compressione bronchiale estrinseca. Per interessamento dell'esofago si possono verificare disfagia e rigurgito. In caso di localizzazione posteriore potranno essere presenti dolori nevritici a tipo radicolitico.

La compressione delle strutture cardiovascolari può determinare turbe del ritmo,

manifestantisi con cardiopalmo, dolore retrosternale e, talora, episodi lipotimici, come nella nostra osservazione.

A questi sintomi, dovuti ad interessamento di strutture anatomiche ben definite, bisogna aggiungere quelli inerenti a fenomeni infiammatori del cellulare mediastinico per superinfezione del linfangioma stesso. Sotto l'aspetto dell'anatomia patologica, Landing e Farber (1956) hanno classificato il linfangioma in tre gruppi:

- 1) il linfangioma semplice, caratterizzato da piccole cavità linfatiche rivestite da esili pareti endoteliali;
- 2) linfangioma cavernoso, caratterizzato da ampie lacune a contenuto linfatico, circoscritte da pareti spesse con corteccia fibrosa periavventiziale;
- 3) linfangioma cistico, in cui si notano ampi spazi a contenuto linfatico, rivestiti da cellule endoteliali monostratificate, con uno stroma caratterizzato da collagene e cellule muscolari.

Il linfangioma cistico risulta sempre ben capsulato, con presenza di setti connettivali originantisi dalla capsula, che circoscrivono delle concamerazioni di grandezza variabile ed in alcuni casi intercomunicanti a contenuto liquido sieroso, di colore giallo bruno o lattescente. Le dimensioni del linfangioma cistico del mediastino possono variare da pochi centimetri fino a provocare l'intera occupazione di un emitorace. Istologicamente è caratterizzato da lacune vasali rivestite da un endotelio che conserva capacità germinativa. Il reperto di fibrocellule muscolari lisce ed infiltrati linfocitari nella parete vasale sarebbe tipico. È da segnalare che al riscontro autoptico il linfangioma cistico è spesso associato ad altre malformazioni. Pachter (1963), segnala in un caso l'associazione di linfangioma mediastinico e coartazione aortica. Inoltre Lafon e coll. (1953) hanno segnalato l'associazione con un caso di miastenia. Weiss e coll (1951) hanno descritto un caso di timoma linfangiomatoso.

OSSERVAZIONE PERSONALE

D. S. Teresa, anni 63, agricoltore da Parma.
Anamnesi familiare e fisiologica: negative per

malattie ereditarie o dismetaboliche o altre deviazioni dalla norma.

Anamnesi patologica. focolaio bronco-pneumonico destro all'età di 58 anni, trattato a domicilio. Durante un periodo di vacanza al mare nel giugno 1978, comparve in pieno benessere un dolore vivo, puntorio, in regione retrosternale, seguito da un episodio lipotimico risoltosi rapidamente ed in modo spontaneo. La paziente attribuì tale sintomatologia a disordine alimentare e non consultò alcun sanitario. Un mese dopo però tale sintomatologia ricomparve e gli episodi lipotimici si ripeterono più volte nei giorni successivi, sempre preceduti dal dolore puntorio retrosternale. Il medico curante ritenne opportuno il ricovero ospedaliero della paziente. Un radiogramma del torace eseguito all'atto del ricovero evidenziò un'opacità tondeggianti, a contorni regolari, in sede paracardiaca destra. La paziente venne quindi inviata presso la nostra divisione per ulteriori accertamenti e la terapia del caso.

All'ingresso nel settembre 1978 le condizioni generali della paziente si presentavano buone e l'esame obiettivo generale non evidenziava alterazioni degne di rilievo a carico dei diversi organi ed apparati. Gli esami emato-chimici risultarono nei limiti di norma, e l'indagine radiologica standard del torace confermava la presenza di una opacità a palla, omogenea, a contorni regolari in sede paracardiaca destra (fig. 1). Tale radiogramma evidenziava inoltre bilobatura dell'emidiaframma destro e presenza di lobo azigos accessorio. L'elettrocardiogramma, eseguito a riposo e dopo prova da sforzo, rilevava un quadro di tachicardia sinusale con

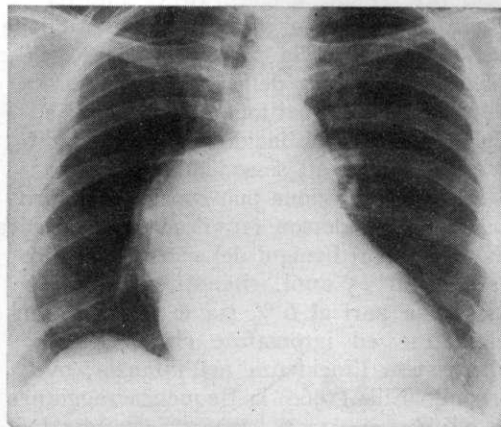


FIG. 1. — Radiografia del torace in proiezione antero-posteriore: presenza di un'opacità come pompelo in regione ilare destra. Il radiogramma inoltre evidenzia dislocazione verso destra della trachea, lobo azygos, divaricazione degli emisistemi bronchiali e bilobatura dell'emidiaframma destro.

sporadiche extrasistoli ventricolari. Al fine di escludere la natura vascolare, aneurismatica di tale formazione, si sottoponeva la paziente ad angiocardio-scintigrafia con Tecnezio 99, e l'indagine non rilevava immagini riferibili a formazioni aneurismatiche del tratto ascendente dell'aorta. Negativa risultava pure l'ecocardiografia. Le indagini broncoscopica e broncografica (fig. 2) consentirono di evidenziare l'allargamento della carena con accentuata divaricazione degli emisistemi bronchiali. L'esofagografia eseguita in proiezione obliqua metteva in luce una dislocazione del viscere esofageo verso sinistra ed in avanti.

L'ipotesi più verosimile, tendeva a ricondurre tale patologia ad una formazione cistica disembrionogenetica, senza che, peraltro i caratteri radiologici della neoformazione fossero tali da poterne confermare con certezza la natura. La paziente venne pertanto preparata all'intervento.

Intervento

Toracotomia destra antero-laterale al quarto spazio intercostale. All'apertura del cavo pleurico si notava lobo azigos inserito in una tasca pleurica la cui apertura era posta dietro la vena azigos. Inoltre si apprezzava una neoformazione

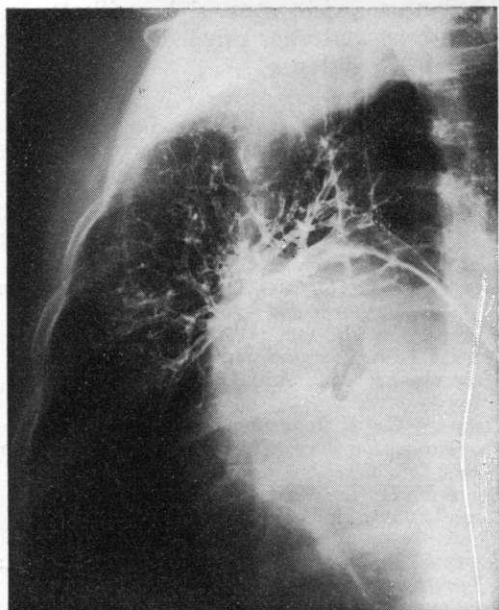


FIG. 2. — Broncografia eseguita in proiezione obliqua ove si apprezza l'allargamento degli emisistemi bronchiali che, peraltro, appaiono pervii. Tale aspetto è dovuto alla presenza di una grossa massa sviluppatasi nella regione sottocarenale.

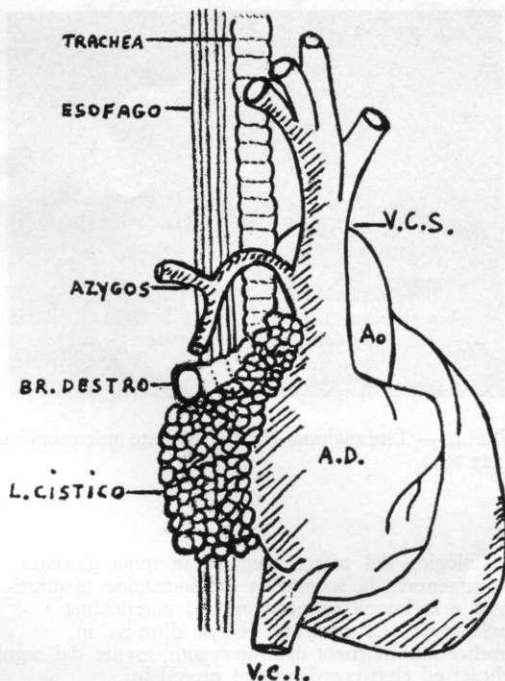


FIG. 3. — Rappresentazione schematica della sede di impianto del linfangioma al momento dell'intervento.

delle dimensioni di una arancia di colorito rosso-bruno, di consistenza teso-elastica nella regione mediastinica infero-posteriore. Tale neoformazione determinava una deviazione dell'esofago e divaricava l'angolo tracheo-bronchiale; penetrava nel pericardio, comprimeva la vena polmonare superiore ed il tronco dell'arteria polmonare (fig. 3). La massa presentava tenaci aderenze alle strutture suddette per cui la dissezione risultò estremamente meticolosa. Si asportò la massa con resezione parziale del pericardio e sutura dell'atrio sinistro in un punto in cui la massa aveva contratto tenaci aderenze con il miocardio. Emostasi e lavaggio del cavo con antibiotici. Due tubi di drenaggio, uno mediastinico, l'altro nel cavo pleurico. Sutura della parete a strati. L'esame istologico del pezzo asportato metteva in evidenza la presenza di logge delimitate da setti fibrosi di connettivo collageneo e reticolare, con fibre elastiche, vasi sanguigni di vario calibro, cellule muscolari lisce in varia e disomogenea proporzione, qualche addensamento linfocitario; il rivestimento interno delle cavità, costituito da un semplice strato di cellule endoteliali, confermava la diagnosi di linfangioma cistico (fig. 4). Il postoperatorio è stato regolare e la ferita chirurgica è ben cicatrizzata. Un controllo

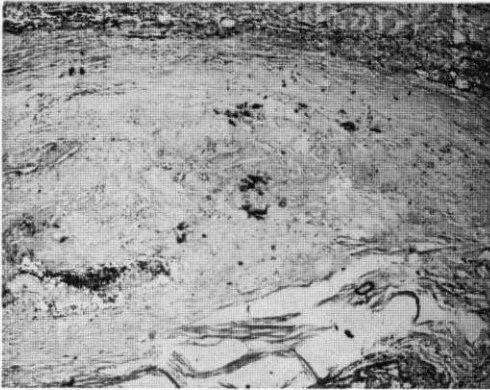


Fig. 4. — Linfangioma cistico. Aspetto microscopico (125 X).

radiologico del torace eseguito in nona giornata documentava la scomparsa dell'immagine mediastinica e la buona riespansione del parenchima polmonare. La paziente veniva dimessa in undicesima giornata dall'intervento, esente dai segni clinici ed elettrocardiografici precedenti.

CONCLUSIONI

Il linfangioma cistico del mediastino rappresenta una patologia rara e di inconsueto riscontro nell'età adulta. (Ricci e coll., 1964; Cordiano, 1968; Mori e coll., 1974).

Tutti gli Autori sembrano concordi nel ricondurre la eziopatogenesi alla presenza di residui embrionali di tessuto linfatico a livello del mediastino, che in seguito a stimoli irritativi riprenderebbero le primitive capacità vasformative. Nel caso da noi descritto la neoformazione, localizzata nel mediastino postero-inferiore, raggiungeva le dimensioni di un grosso pompelmo, provocando l'allargamento della marginale mediastinica destra ed una divaricazione della carena e dei bronchi principali. La sintomatologia era probabilmente riferibile a fenomeni di compressione e spostamento delle strutture bronchiali e cardiovascolari. La diagnosi preoperatoria si avvale dell'esame radiografico standard del torace con tomografia. Broncografia, broncoscopia, esofagoscopia

ed esofagografia sono utili presidi in tema di diagnostica differenziale. Per escludere la natura vascolare sono utili sia l'angiopneumografia, sia l'ecografia. Ulteriori indagini di completamento allo studio strumentale del paziente sono: l'angiocardioscintigrafia, la scintigrafia oncologica e la tomografia assiale computerizzata del mediastino. Tuttavia, per dirimere ogni dubbio diagnostico, riteniamo indispensabile ricorrere all'intervento chirurgico, che è, al tempo stesso, l'unica terapia valida ed efficace.

Il caso da noi descritto si diversifica da quelli riportati in letteratura (Vincere e coll., 1968) per la mancata associazione con chilotorace e per l'età della paziente.

Inoltre, nonostante la benignità del tumore, si è potuto constatare una tendenza erosiva nei confronti delle strutture vicine, associata ad evidenti note ed esiti di flogosi, il che può rendere arduo l'intervento di asportazione radicale.

La prognosi è senz'altro favorevole, con guarigione completa, anche dopo legatura del dotto toracico, come si è verificata per il caso illustrato, privo di sequele precoci e a distanza.

BIBLIOGRAFIA

- ANDERSON D. H.: *Tumours of infancy and childhood*. Cancer, 4, 890, 1951.
 BARIETY M., COURY C.: *Le mediastin et sa pathologie*. Masson & C.ie, 1958.
 BILL A. H. JR., SUMNAR D. S.: *A unified concept of lymphangioma and cystic hygroma*. Surg. Gynec. Obstet., 120, 79, 1965.
 BREWER L. A.: *Surgical management of lesions of the thoracic duct*. Am. J. Surg., 90, 210, 1955.
 CORDIANO C.: *Il linfangioma mediastinico e cervico-mediastinico*. Chirurgia Toracica, 21, 560, 1968.
 ELLIS F. H. JR.: *Primary tumors of the mediastinum*. J. Louisiana Med. Soc., 112, 33, 1960.
 FEUTZ E. P., YUNE H. Y., MANDELBAUM I. et al.: *Intrathoracic cystic hygroma. A report of three cases*. Radiology, 108, 61, 1973.
 LAFON R., GROSS C. L., LAUBAGE R., PALEIRAC R., BONNET H., BERTRAND A.: *Myasthénie et lymphangiome kystique du médiastin*. Soc. Sc. Méd. Biol. de Montpellier, séance du 9 janvier 1953.
 LANDING B. H., FARBER S.: *Tumours of the*

- Cardiovascular System. Atlas of Tumor Pathology.* Washington, D. C., Armed Forces Institute of Pathology, 1956.
- MAURER E. R.: *Complete extirpation of thoracic duct. Use in management of primary benign tumor producing spontaneous chylothorax.* J.A.M.A., 161, 135, 1956.
- MORI D., SINISCALCHI C., MONACO G., PAPPALARDO A., GRANATA A.: *Linfangioma cistico del mediastino.* Chirurgia Toracica, 27, 180, 1974.
- PACHTER M. R., LATTES R.: *Mesenchymal tumors of the mediastinum. III. Tumors of lymph and vascular origin.* Cancer, 16, 108, 1963.
- RICCI C., SANTORO E., MORETTI M.: *Il linfangioma cistico cervico-mediastinico e mediastinico.* Arch. Chir. Torac., 21, 57, 1964.
- TOUROFF A. S. W., SELEY G. B.: *Chronic chylothorax associated with hygroma of the mediastinum.* J. Thorac. Surg., 26, 318, 1953.
- VINCRE G., MEZZETTI M., GIACOMONI M. A.: *A proposito dei linfangiomi del dotto toracico e dei rapporti col chilotorace cosiddetto spontaneo dell'infanzia.* Arch. It. di Chirurgia Vol. 44, 863, 1968.
- VINCRE G., PESCE R., PURICELLI C.: *Chilotorace bilaterale da linfangioma del dotto toracico. (Osservazione di un caso nell'adulto trattato chirurgicamente).* Quaderni di Chirurgia, Vol. 11, 578, 1968.
- WEISS A. G., PHILIPPED D., MONTRIEUL B., STEINLE R., KOEBERLE F.: *Myasthénie grave. Ablation d'une tumeur médiastinale d'origine thymique et d'un thymus hyperplasique. Résultat obtenu.* Mém. Acad. Chir., 77, 1083, 1951.